

SM genellikle adolesan veya erken erişkin döneminde ortaya çıkar ve en sıklıkla gövde, ekstremiteler, kasık bölgesi ve aksillada görülür fakat yüz bölgesinde nadir olarak görülür ve yalnızca yüze lokalize çok az sayıda SM olgusu bildirilmiştir<sup>1</sup>. Dolayısıyla sunulan vaka lezyonların gelişim yaşı ve yerleşimi bakımından nadir bir olgudur. Yaygın SM tedavisi zor ve tartışmalı konulardan birisidir. En iyi tedavi yöntemi lezyonların eksizyonudur fakat çok yaygın olduğunda tüm lezyonların çıkarılması pratik olarak çok uygun değildir çünkü hem çok zaman alıcı bir işlemdir hemde cerrahi sonrası kalan yara izleri hastalar için sorun yaratabilmektedir. Ayrıca boyutları çok küçük olduğundan klinik olarak farkedilemeyen bazı kistlerin sonradan büyüme göstermelerine bağlı hastalığın tekrarlaması mümkündür. Dolayısıyla CO2 lazer, kriyoterapi, iğne aspirasyon ve oral retinoid tedavileri denenmiş fakat bunların hiç birisi kesin etkili bir yöntem olarak tanımlanamamışlardır<sup>2,3,4,5</sup>. Retinoidlerin derideki sebase yapılar üzerinde bazı spesifik reseptörler vasıtasıyla proliferasyonu ve farklılaşmayı engelleyici etkiye sahip oldukları gösterilmiştir<sup>6</sup>. Retinoik asid daha önceleri SM tedavisinde kullanılmış fakat bu tedavi şekli yalnızca inflame lezyonların tedavisinde önerilmiştir<sup>5</sup>. Daha önceki bildirilen olgularda oral sistemik retinoik asid tedavisi kullanılmıştır. Fakat özellikle yaşlı hastalarda oral tedavi karaciğer fonksiyonları ve kardiyovasküler sistem üzerinde yan etkilere sebep olabilmektedir. Bu yan etkilerin önüne geçmek için olgumuzda topikal retinoik asid tedavisini tercih ettik ve başarılı sonuç aldık. Topikal retinoik asid muhtemelen kist duvarındaki sebositlerin proliferasyonunu ve farklılaşmalarını engelleyerek kalan küçük kistlerin regresyonuna yol açarak etki göstermiştir. Retinoik asid ayrıca yüzde fotoyaşlanma üzerine olan olumlu etkileri sebebiylede hastada elde edilen tatmin edici estetik sonuca katkıda bulunmuştur.

SM tedavisinde cerrahi eksizyonun topikal retinoik asid tedavisiyle kombine edilmesinin başarılı sonuç vereceği görüşündeyiz. Bu yaklaşımla retinoik asidin sistemik etkilerinden kaçınılabılır ve cerrahi uygulama yalnızca büyük ve belirgin kistlerin eksizyonuyla sınırlandırılabilir.

*Dr. Yavuz Demir*

*Cumhuriyet mah. Musamcı Ali cad.*

*Pembe Köşk Apt. B Blok 40/3*

*03200, Afyon*

#### KAYNAKLAR

1. Requena L, Martin L, Renedo G, Arias D, Espinel ML, de Castro A. A facial variant of steatocystoma multiplex. *Cutis* 51:449, 1993
2. Duzova AN, Senturk GB. Suggestion for the treatment of steatocystoma multiplex located exclusively on the face. *Int J Dermatol* 43:60, 2004
3. Rossi R, Cappugi P, Battini M, Mavilia L, Campolmi P. CO2 laser therapy in a case of steatocystoma multiplex with prominent nodules on the face and neck. *Int J Dermatol*. 42:302, 2003
4. Notowicz A. Treatment of lesions of steatocystoma multiplex and other epidermal cysts by cryosurgery. *J Dermatol Surg Oncol*. 6:98, 1980
5. Apaydin R, Bilen N, Bayramgurler D, Basdas F, Harova G, Dokmeci S. Steatocystoma multiplex suppurativum: oral isotretinoin treatment combined with cryotherapy. *Australas J Dermatol*. 41:98, 2000
6. Kim MY, Ciletti N, Michel S, Reichert U, Rosenfield L. The role of specific receptors in sebocyte growth and differentiation in culture. *J Invest Dermatol* 114:349, 2000

## ALT DUDAK REPLANTASYONU

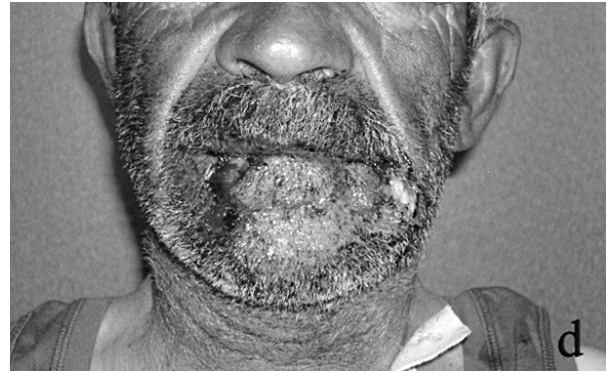
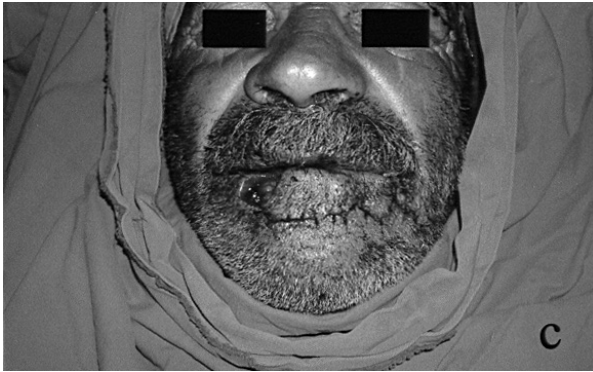

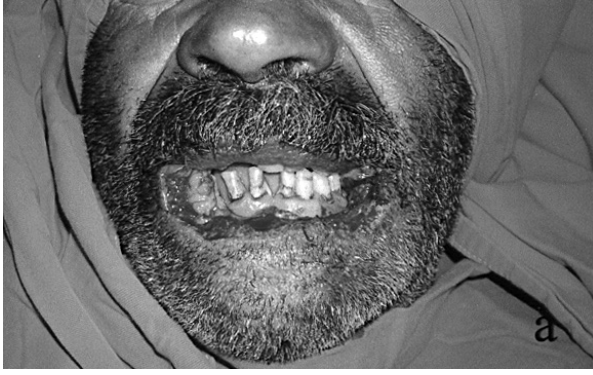
**Nilgün Markal ERTAŞ**

*Başkent Üniversitesi Hastanesi Plastik ve Rekonstrüktif Cerrahi Kliniği*

Sayın Editör,

Derginizde Dr. Civelek ve ark.ları tarafından yayınlanan 'Hayvan Isırığına Bağlı Totale Yakın Alt Dudak Defektinin Bilateral Nazolabial Flep ile Rekonstrüksiyonu: olgu sunumu' (cilt 13, Ocak-Nisan 2005, sf 47-49) isimli makaleyi okudum. Yazının içerisinde de belirtildiği gibi bu hastada nazolabial flepler ile alt dudak rekonstrüksiyonu yapılmadan önce ampute parçanın replantasyonu denenmiştir. Bu olgunun değerli bulunarak yayımlanmış olması nedeni ile bu konudaki literatür bilgilerini ve tarafımdan bu hastaya yapılmış olan replantasyon

girişiminin zorluklarını ve başarısızlık nedenlerini yazıyı tamamlaması sebebi ile paylaşmak isterim. Literatürde son 10 yılda replante edilen ampute alt dudak sayısı 8'dir<sup>1,2,3,4,5</sup>. Bunlardan 1'i dışında hepsi başarılı replantasyonlardır. Ampute bir alt dudak replantasyon girişimi postoperatif fonksiyonel ve estetik sonuçları açısından değerlendirildiğinde ilk tedavi seçeneği olarak kabul edilmektedir<sup>1,2</sup>. Ancak 25 mmX15 mm.den küçük kopmuş dudak segmentlerinin damar anastomozu yapılmaksızın sadece kompozit greft olarak yerine iade



edilmesi ile elde edilen başarılı sonuçlar da literatürde yayınlanmıştır<sup>3</sup>. Ampute parçanın boyutları replantasyon için belirleyici ölçüttür.

Alt dudak replantasyonunun kendine özgü zorlukları vardır. Alt dudakta anastomoz yapılabilecek uygun venlerin genellikle bulunamaması başlıca sıkıntıyı oluşturur. Dudak çevresindeki venöz dönüşün dermal pleksus aracılığı ile olması burada anastomoz yapabilecek bir ven bulmayı nerede ise imkansız kılar<sup>1,4</sup>. Ayrıca bu bölgedeki arter çaplarının nispeten küçük olması ve ampute parçadaki yaralanmanın koparma tarzında olması önemli dezavantajlardır<sup>1</sup>. Arteriyel akım sağlandıktan sonra venöz dönüş ile ilgili problemleri aşmak için başta sülük uygulaması ve heparin kullanılarak (sistemik veya lokal) replantın kanatılması önerilir<sup>1,2,5,6</sup>. Sülük uygulaması sonucunda kan kaybını karşılamak için uygulanan kan transfüzyonu miktarı literatürde 1-17 ünite arasında değişmektedir<sup>1,2</sup>. Aspirin (oral veya rektal) ve düşük molekül ağırlıklı dekstranlar postoperatif dönemde kullanılan diğer ajanlardır<sup>1,2</sup>. Gram + antibakteriyel medikasyon (1. kuşak sefalosporin) replantasyon sonrasında ayrıca önerilmektedir<sup>1</sup>.

Yazıda bahsi geçen hasta acil servise başvurduğunda alt dudak amputasyonu 4. saatinde idi. Alt dudagının sağ komisürü intakt olacak şekilde %80'i kopmuştu (Şekil 1a). Ampute parça retrakte, toprak ve saman parçaları ile kaplı idi (Şekil 1b). Dudagın serum fizyolojik ile yıkayıp cerrahi olarak debride edildikten sonra replante edilmesine karar verildi. Parçada labial arterler avülse olmuş olarak tespit edilmesine karşın anastomoz yapılabilecek bir vene

rastlanamadı. Ampute parçanın sağ tarafındaki labial arterin lümeninin ciddi hasarlı olduğu tespit edildi ve sol taraftaki labial arter anastomoz için hazırlandı. Sol komisüründeki labial artere 4.5 büyütmeli cerrahi loup ile anastomoz yapıldı. Replantın sağ tarafında sadece mukoza tarafı dikilerek cilt ve kas dikişleri konulmadı (Şekil 1c). Buradaki amaç replantın kanamasına olanak tanımak ve venöz göllenmeyi engellemek idi. Hasta heparinize edilerek takip edilmeye başlandı. Ancak muhtemelen hastanın sürekli olarak alt dudagını ısırarak ameliyat sonucunu kontrol etmeye çalışması sonucunda yaklaşık 1 saat sonra kanlanmanın bozulduğu gözlemlendi. Anastomoz hattında trombüs tespit edildi ve lümen içi heparin ile yıkanarak anastomoz yenilendi. Hasta dudagını ısırması konusunda uyarıldı. Postoperatif 24. saatte beslenme ile ilgili bir problem ile karşılaşılma (Şekil 1d). Ancak postoperatif 2. günde flepte arteriyel dolaşım bozukluğu tespit edilmesi debride edildi ve alt dudak rekonstrüksiyonu nazolabial flepler ile yapıldı.

Bu olguda karşılaşılan zorluklar literatürde bahsi geçen zorluklar ile çok benzerdi. Ampute parça kenarları koparma şeklinde olan bir yaralanmanın özelliklerine sahip olup damar lümenindeki zedelenme ileri derecede idi. Venöz anastomoz için uygun ven bulunamadı. Literatürdeki zorluklara ek olarak hastamızdaki sosyokültürel özellikler de sorun yarattı. Hastanın ameliyat sonrası ameliyat başarısını ısrarlı bir şekilde dudagın duyusu ile değerlendirmesi ve ameliyat sonucunu sürekli dudagını ısırarak kontrol etmeye çalışması nerede ise engellenemedi.

Sonuç olarak alt dudak amputasyonları az karşılaşılan,

replantasyonu ise kendine has özellikleri olan olgulardır. Replantasyonun başarılı olabilmesi için yukarıda aktardığım hususları iyi değerlendirmek gerekir. Şüphesiz replantasyonu gerçekleştiren cerrahın tecrübesi en önemli etkenlerden biridir. Saygılarımla.

*Dr. Nilgün Markal Ertaş  
Bilkent 3 Ufuk sit. D1/1  
06800 Bilkent Ankara  
TURKEY*

#### KAYNAKLAR

1. Walton R.L., Beahm E.K., Brown R.E. et al. Microsurgical replantation of the lip: a multi-institutional experience. *Plast Reconstr Surg* 102: 358-368, 1998.
2. Wong S.S., Wang M.L. Successful replantation of an bitten-off lower lip: case report. *J Trauma* 47:602-604, 1992.
3. Walker J.C. Jr., Sawhney O.P. Free composite lip grafts. *Plast Reconstr Surg* 50: 142-146, 1972.
4. Jeng S.F., Wei F.C., Noordhoff M.S. Replantation of amputated facial tissues with microvascular anastomosis. *Microsurgery* 15: 327-333, 1994.
5. Barnett G.R., Taylor G.I., Mutimer K.L. The chemical leech: intra-replant subcutaneous heparin as an alternative to venous anastomosis. Report of three cases. *Br J Plast Surg* 42: 556-558, 1989.
6. Jeng S.F., Wei F.C., Noordhoff M.S. Successful replantation of a bitten-off vermilion of the lower lip by microvascular anastomosis: case report. *J Trauma* 33: 914-916, 1992.

## ÇİFT İNSİZYONLU TÜBÜLARİZE ÜRETROPLASTİ

**Mesut YAZICI\*, Eray COPCU\*\*, Barlas ETENSEL\*, Harun GÜRSOY\***

\*Çocuk Cerrahisi A.D., Tıp Fakültesi, Adnan Menderes Üniversitesi, Aydın

\*\*Plastik ve Rekonstrüktif Cerrahi A.D. Tıp Fakültesi, Adnan Menderes Üniversitesi, Aydın

Sayın Editör,

Seyhan ve Şahin'in 2005 yılında derginizde yayınladıkları çalışmayı ilgiyle okuduk. Yazarları bu çalışma ve elde ettikleri başarılı sonuçlardan dolayı kutluyoruz. Biz de gerek fonksiyonel açıdan gerek ise kozmetik açıdan yazarların vurgulamış oldukları avantajlar nedeniyle TIPU (tubularize insize plate üretroplastisi) operasyonunun hipospadias onarımında başarı ile kullanılabileceğine inanıyoruz.

Bu teknik 1994 yılında Snodgrass<sup>2</sup> tarafından sunulduktan sonra hipospadias cerrahisinde devrimsel bir nitelik taşıdığı ve pek çok merkezde oldukça başarılı sonuçların alındığı bildirilmiştir. Teknik ilk tanımlandığında tek başına tubularizasyona izin vermeyen, yeterli genişlikte uretral yatağı olmayan distal hipospadias için alternatif bir yöntem olarak sunulmakla birlikte günümüze proksimal hipospadias uygulamalarında da kullanılmış ve hatta pek çok merkezde en çok uygulanan temel teknik haline gelmiştir. Bu yöntemdeki en önemli olan aşama tubularizasyonu sağlayacak orta hattın derin tek insizyonudur. Yapılan bu insizyonun re-epitelizasyon ile iyileştiği ve istenilen çapta yeni uretranın oluştuğu gösterilmiştir<sup>3</sup>. Bu tekniğin sunulmasındaki temel düşünce daha geniş lümenli yeni uretra oluşturmak ve olası komplikasyonları azaltmak fikridir<sup>1</sup>. Snodgrass'ın

popularize ettiği bu tekniğin modifikasyonları literatürde sunulmuştur. Bu modifikasyonlardan biri de Yazıcı ve arkadaşlarının sunduğu çift insizyon ile TIPU uygulamasıdır<sup>4</sup> ki, biz bu tekniği 2002 yılından beri uygulamaktayız. Snodgrass'ın tanımladığı teknikte yapılacak derin insizyonla ilgili net bir vurgu olmamakla birlikte çalışmasının tartışmasında Dr. William Cromie tarafından sorulan "derin insizyon nasıl olmalıdır?" sorusunu yazar "yeterli relaksasyona izin verecek şekilde olmalıdır" diye yanıtlamıştır<sup>5</sup>. Yazıcı ve arkadaşlarının sunduğu çalışmada tavşanın sırtında oluşturulan tüp modelinde, yapılan çift insizyonun tek insizyona göre daha büyük lümen çapını oluşturduğu ve daha az inflamatuvar yanıtı yol açtığı gösterilmiştir<sup>4</sup>. 2002 yılından itibaren çift insizyonlu TIPU tekniği hastanemizde toplam 14 hipospadias olgusuna uygulanmış olup erken dönemde, olgulardan sadece birinde (% 7) fistül gözlenmiş, hiçbir olguda striktür yada diğer komplikasyona rastlanmamıştır. Olguların hepsi en az 6 ay süreyle takip edilmiş olup, tüm olgulara 6. ayın sonunda uretroskopileri yapılmıştır.

Uyguladığımız teknikte Snodgrass'ın tanımladığı uretral plakdaki derin tek insizyon yerine, daha yüzeysel çift insizyon (resim 1) kullanılmakta ve tüp çok daha rahat, gerilimsiz kapatılabilmektedir (resim 2).