

KAFI ŞİŞİRİLMİŞ TRAKEOSTOMİ KANÜLÜ NAZOGASTRİK BESLENME TÜPÜNÜN TRAKEAYA GİTMESİNİ ENGELLER Mİ?

Muhtidin ESKİ*, İsmail ŞAHİN, Ahmet COŞAR**, Mustafa ŞENGEZER

* GATA, Plastik, Rekonstrüktif ve Estetik Cerrahi AD

** GATA, Anesteziyoloji ve Reanimasyon AD

Sayın Editör,

Nazogastrik tüp yerleştirilmesi, bir çok cerrahi operasyon esnasında hem mide içeriğinin aspirasyonunu, hem de enteral beslenmeyi sağlamak için operasyon sonunda entübe hastalarda uygulanan rutin bir işlemdir.¹ Her ne kadar basit ve güvenilir bir işlem gibi görünse de, nazogastrik tüpün yanlış yerleştirilmesi ciddi ve ölümcül komplikasyonlara yol açabilir.²⁻³ Bu yazıda maksillofasyal ateşli silah yaralanması nedeniyle opere edilen trakeostomili bir hastada, trakeostomi kanül balonunun şişirilmiş olmasına rağmen nazogastrik tüpün yanlışlıkla solunum yoluna gitmesi sonucu gelişen olaylar sunulmaktadır.

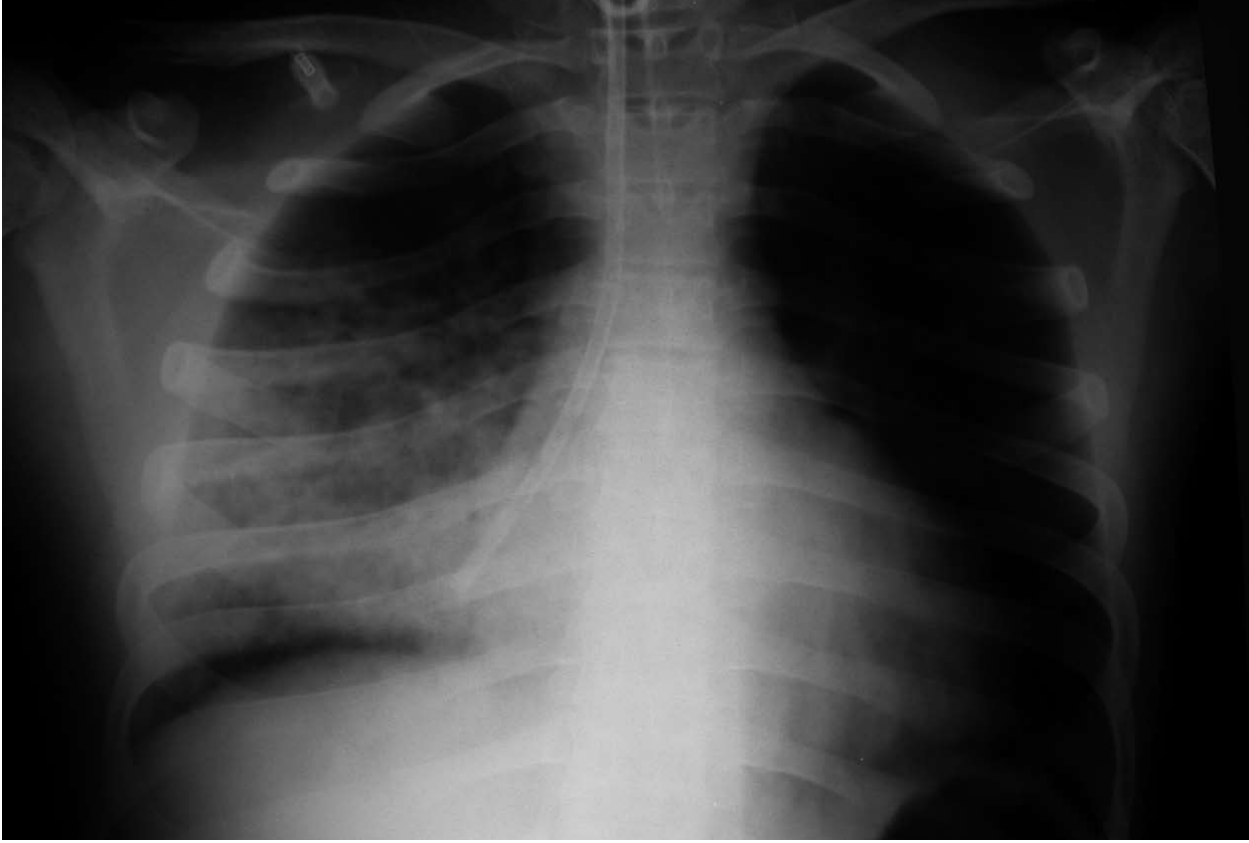
İntihar girişime bağlı maksillofasyal ateşli silah yaralanması olan 21 yaşındaki hasta başka bir hastanede acil trakeostomi açıldıktan sonra kliniğimize transfer edilmiştir. Acil ameliyata alınan hastada anestezi trakeostomi kanülünden uygulandı. Hastanın yumuşak doku hasarı ile birlikte kompleks maksiller ve mandibular kırıkları mevcuttu. Açık redüksiyonu ve rijit internal fiksasyonu gerçekleştirildi. Yumuşak dokular primer onarıldı. Hasta uyanmadan önce enteral beslenme tüpü yerleştirildi. Tüpten hava verilerek epigastrik yörede hava sesinin dinlenmesiyle nazogastrik enteral beslenme tüpünün lokalizasyonu kontrol edildi. Hava kabarcık sesi pozitif. Erken postoperatif periyot sorunsuzdu ve hastaya ameliyat sonrası 2. günde 20 ml/saat hızla verilen enteral beslenme başlayana kadar respiratuvar distres belirtileriyle karşılaşılmadı. Enteral beslemeye başlandıktan yaklaşık yarım saat sonra hastada pürülan balgamlı prodüktif bir öksürük, taşikardi, hırıltılı ve bronşial bir solunum gelişti. Enteral beslenme hemen kesilip akciğer grafisi çekildi. Çekilen akciğer grafisinde beslenme tüpünün sağ akciğerde olduğu görüldü (Şekil 1).

Tüp derhal çekilerek hasta göğüs hastalıkları uzmanı tarafından konsülte edilerek bronkoskopi eşliğinde bronkoalveolar lavaj yapıldı. Bronkotrakeal ağaçta hafif hiperemi dışında patoloji saptanmadı. Hastaya 7 gün süre ile profilaktik antibiyotik tedavisi uygulandı ve günlük akciğer grafisi ile takip edildi. Postoperatif 5. günde trakeostomi tüpü çekildi ve hasta herhangi bir

komplikasyon olmaksızın 14. günde taburcu edildi.

Beslenme tüpünün yanlış yerleştirilmesi sonucu pnömotoraks, hidrotoraks, pnömoni, faringeal disseksiyon ve hatta intrakraniyal yerleşim gibi ciddi ve ölümcül komplikasyonlar bildirilmiştir.^{2,3} Nazogastrik tüpün kolaylıkla mideye yerleştirilmesi için larinksin öne displasmanı, lateralden boyuna bası yapılması, longitudinal yarıkli endotrakeal tüplerin kullanımı ve hastanın başının yana çevrilmesi gibi birçok yardımcı teknik önerilmiştir.¹⁻³ Tüm bu tekniklere rağmen kafli orotrakeal tüple entübe hastalarda nazogastrik tüpün trakeaya yanlış yerleştirilme oranı yaklaşık % 0.5–4'tür.¹ Bu da endotrakeal tüp varlığının nazogastrik tüplerin solunum yoluna girmesini önlemede pek de güvenilir olmayabileceğini göstermektedir.³ Nazogastrik tüpün pozisyonunu belirlemek için çeşitli yöntemler tanımlanmıştır ancak bu yöntemler yanlış pozitiflik verebilir.² Nazogastrik tüpten hava verilmesi esnasında epigastrik bölgenin oskültasyonu ile midede hava sesi dinlenebilir ancak tüpün solunum yoluna yanlış yerleştirilmesine rağmen epigastrik bölgede hava sesi duyulabilmektedir.²⁻⁴ Olgumuzda tüpün trakea yerleşimli olmasına rağmen epigastrik yöre dinlenmesi pozitif. Hava sesinin torakoabdominal yansımasıyla epigastrik yörede bu sesin duyulabilmesi yanlış pozitifliği açıklayabilir. Diğer bir yöntem olarak mide sıvısının aspire edilmesi yapılabilirse de yumuşak duvarlı ve ince lümenli tüplerle bu zor olabilmektedir. Tüpten aspire edilen biraz sulu ve açık sarı renkli sıvının yatak başında pH'sının ölçülmesi ile mide sıvısının sıklıkla asidik, pulmoner sıvının ise tipik olarak alkali olması ile ayırımı yapılabilir.² Yine de bu tekniğin bazı dezavantajları vardır.² Tüpün yanlışlıkla solunum yoluna yerleştirilmesi bilinci açık hastalarda respiratuvar distres bulgularına (öksürük, boğulma yada siyanoz gibi) yol açar.² Hastamızda enteral beslenme başlayınca kadar respiratuvar semptomlarla karşılaşılmadı.

Kompleks kraniofasyal travmalar nazogastrik tüp yerleştirilmesi esnasında görülebilecek önemli komplikasyonlardan biri olan intrakraniyal yöreye girmesinde önemli nedenlerden biri olarak bildirilmektedir.⁵



Şekil 1: Akciğer grafisinin görünümü. Trakeostomi tüpü ile sağ akciğerde yerleşik nazogastrik tüp görülmekte.

Sonuç olarak, nazogastrik tüpün yanlış yerleştirilmesi önemli komplikasyonlara yol açabilir. Özellikle trakeostomisi olan yada olmayan kompleks kraniofasyal yaralanmalı tüm yüksek riskli hastalarda nazogastrik beslenme tüpünün önemli komplikasyonlarını önlemek amacıyla doğrudan görüş altında yerleştirilmesi gerekir. Kafi şişirilmiş trakeostomi kanülü veya endotrakeal

tüpün varlığı bu komplikasyonların önlenmesinde yeterli olmayabilir. Bu nedenle nazogastrik enteral beslenme tüplerinden her hangi bir madde verilmeden önce nazogastrik tüpün uygun yerleşimli olup olmadığının kontrol edilmesi önemlidir. Bunun içinde en güvenilir tanı aracı akciğer grafisidir. Enteral beslenmeye başlamadan önce tüp lokalizasyonu akciğer grafisiyle kontrol edilmelidir.

YRD. DOÇ. DR. MUHİTİN ESKİ
GÜLHANE ASKERİ TIP AKADEMİSİ PLASTİK,
REKONSTRÜKTİF VE ESTETİK CERRAHİ AD.
06018 ETLİK, ANKARA
Tel : 0 312 3045413
Fax: 0 312 3045412
E-mail: muhieski@yahoo.com

KAYNAKLAR

1. Özer S, Benumof JL. Oro- and nasogastric tube passage in intubated patients: Fiberoptic description of where they go at the laryngeal level and how to make them enter the esophagus. *Anesthesiology*. 1999; 91: 137-43.
2. Metheny NA, Meert KL. Monitoring feeding tube placement. *Nutr Clin Pract*. 1994; 9: 185-90.
3. Nakao MA, Killam D, Wilson R. Pneumotorax secondary to inadvertent nasotracheal placement of a nasogastric tube past a cuffed endotracheal tube. *Crit Care Med*. 1983; 11: 210-1.4.
4. Kolbitsch C, Pamoroli A, Lorenz I, Gassner M, Luger TJ. Pneumothorax following nasogastric feeding tube insertion in a tracheostomised patient after bilateral lung transplantation. *Intensive Care Med*. 1997; 23: 440-2.
5. Arslantaş A, Durmaz R, Coşan E, Tel E. Inadvertent insertion of a nasogastric tube in a patient with head trauma. *Child's Nerv Syst*. 2001; 17: 112-4.